

ATITUDINEA CHIRURGICALĂ ÎN LOCALIZAREA POSTBULBARĂ A ULCERULUI DUODENAL

Dr. T. Georgescu, dr. C. Pană, dr. Ana Csizér, dr. P. Ilniczky,
dr. G. Gajdos, dr. M. Liebhart

Localizarea postbulbară a ulcerului duodenal este rară.

Bertrand și colab. (4), studiind 1200 de bolnavi cu ulcer gastroduodenal în decursul a 27 de ani, găsesc această localizare în 60 de cazuri. Alți autori citați tot de Bertrand și colab. (4) semnalează de asemenea o incidență destul de rară a acestei localizări: Mialaret din 307 ulcere duodenale, 1 postbulbar, Mouchet din 275 cazuri, 1 postbulbar, Peycelon din 338 cazuri, 2 postbulbare, Demirleau din 60 cazuri, 10 postbulbare.

În literatura românească, localizarea postbulbară este amintită de P. Constantinescu și Tr. Caracas în 2 cazuri. Bancu și colab. (1, 2, 3) arată dificultățile tehnice ale acestei localizări. Butnaru și colab. (5), Turai și colab. (8) prezintă o statistică mai bogată (15 și respectiv 18 cazuri), dînd și o serie de soluții terapeutice.

Fața posterioară a duodenului și marginea sa inferioară par a fi mai frecvent interesate decît fața anterioară.

Localizarea pe fața posterioară imprimă afecțiunii anumite particularități, care sînt mai puțin întîlnite în localizările obișnuite ale ulcerului duodenal.

Evoluția este de regulă capricioasă, marcată de pusee dureroase, urmate de regresiiune, ajungînd uneori la hemoragie sau perforație. Complicațiile sînt acelea care trădează prezența afecțiunii, ea fiind altfel greu de pus în evidență clinic sau radiologic.

Hemoragiile, manifestările biliare sau pancreatice, manifestările colitice și mai rar perforația sînt simptomele care apar pe primul plan. Sindromul ulceros este necaracteristic.

În localizările feței anterioare s-au observat aceleași manifestări, perforația fiind chiar mai frecventă.

Caracterul calos al leziunii ulcerose în localizarea postbulbară este aproape o regulă. Aceste localizări joase ale ulcerului duodenal scapă adesea examinării radiologice și uneori chiar explorării chirurgicale, mai ales cînd leziunea nu este unică.

Localizarea joasă a ulcerului postbulbar, cu caracteristicile amintite, impune o serie de artificii tehnice de rezolvare.

În majoritatea cazurilor, soluția terapeutică a fost, mai ales la început, exclusiv-rezecția. Ulterior s-a preferat gastroduodenectomia, dar și în această situație ulcerul a fost lăsat uneori pe loc (4, 5, 6, 7, 8). Mai recent, rezolvarea terapeutică în această localizare constă deseori din vagotomie cu o derivație sau cu antrectomie. Închiderea duodenului s-a asigurat în toate cazurile printr-o ligatură în masă, completată cu cîteva fire neresorbabile.

Continuitatea digestivă s-a restabilit de regulă printr-o anastomoză gastrojejunală.

Rezolvarea chirurgicală trebuie să fie precedată de o orientare precisă asupra situației coledocului și a canalului Wirsung (4, 8). Uneori, pentru orientare este necesară cateterizarea coledocului.

Cele 4 cazuri observate de noi au fost localizate preponderent pe fața anterioară a duodenului. Doar la unul dintre cazuri ulcerul prindea și cele două margini, cea inferioară penetrînd în pancreas.

Obs. I. I. F. 48 de ani, agricultor, se internează de urgență cu simptomatologia unui abdomen acut prin perforație ulceroasă, fenomene instalate cu 8 ore în urmă.

În antecedentele bolnavului există un sindrom dispeptic dureros, de aproximativ 20 de ani, fără confirmarea clinică sau radiologică a suferinței ulcerose. Radioscopia abdominală pe gol, efectuată la internare, evidențiază pneumoperitoneu periomblical și interfrenohepatic. Laparatomia efectuată de urgență evidențiază un ulcer postbulbar pe fața anterioară a D₂, calos, perforat, cu peritonită generalizată. Scheletizăm stomacul și duodenul, apoi secționăm duodenul la nivelul bulbului. Localizarea joasă a ulcerului, cît și calozitatea acestuia nu permit o sutură a perforației. Această situație ne obligă la un artificiu de tehnică: deschidem duodenul longitudinal pe fața sa anterioară, depășind ulcerul cu 1 cm. Reperăm cu două pense Péan marginile plăgii duodenale pe care le secționăm în „V” împreună cu ulcerul care este situat supravaterian. Suturăm duodenul cu fire izolate neresorbabile, trecute extramucos. Operația se termină printr-o gastroduodenectomie cu anastomoză Hoffmeister-Finsterer monoplan (fig. nr. 1). Drenajul cavității, vindecare în 12 zile.

Obs. II. P. I. 35 de ani, agricultor, se internează de urgență cu abdomen acut prin perforație ulceroasă de 12 ore. În antecedentele bolnavului găsim fenomene dispeptice necaracteristice, de aproximativ 6 ani. La internare examenul radiologic pe gol evidențiază pneumoperitoneu. Se intervine de urgență și se descoperă un ulcer calos, postbulbar pe fața anterioară a D₂, perforat, cu peritonită generalizată. Toaleta cavității, scheletizarea stomacului și duodenului. Secționăm duodenul la nivelul bulbului, apoi îl deschidem longitudinal de aceeași manieră. Explorînd lumenul duodenal observăm papila situată la aproximativ 1 cm de limita

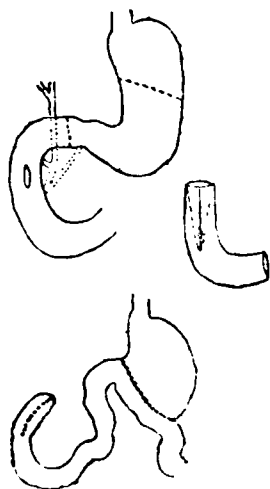


Fig. nr. 1

duodenotomie. Excizăm ulcerul în „V”, duodenorafie și anastomoză ca la cazul anterior. Drenajul subhepatic, laterocolic și Douglas. Evoluție foarte bună, după 12 zile părăsește clinica vindecat.

Obs. III. K. M. 43 de ani, pensionat din cauză de boală, este internat de urgență în clinica noastră pentru o H.D.S. exteriorizată prin hematemză și melena. Antecedente ulceroase de 6 ani, este la a doua hemoragie. După transfuzii repetate, se efectuează examenul baritat și în ziua a 6-a. Se pune în evidență un bulb deformat cu nișă. Cu diagnosticul de ulcer duodenal hemoragic, se intervine chirurgical în ziua a 8-a de la accidentul hemoragic. Se pune în evidență un duoden deformat, dilatat, cu o cicatrice stelată pe fața anterioară a bulbului și un ulcer calos postbulbar, tot pe fața anterioară a D₂.

Efectuăm secțiunea duodenului la nivelul bulbului imediat sub ulcer, după scheletizarea prealabilă. Explorăm digital lumenul duodenal și corespunzător leziunii serioase pe D₂ se palpează un crater cât o pulpă de deget. Deschidem longitudinal duodenul de maniera amintită și evidențiem cel de al doilea ulcer cu efracția vasculară, astupată de un cheag. Excizăm în „V” ulcerul, procedind în continuare ca în cazurile anterioare. Părăsește clinica vindecat la 9 zile postoperator.

Obs. IV. F. I. 58 de ani, pensionar C.A.P., este transpus în clinica noastră cu suspiciunea unui neoplasm stenozant al descendentului. În antecedentele bolnavului, o colită ulceroasă, la care se adaugă în ultimele 10 luni dureri epigastrice continue, melene repetate, scădere ponderală de aproximativ 8 kg.

Tranzitul baritat gastroduodenal arată un bulb ușor stazic, fără alte modificări. Suferința bolnavului în lipsa unor modificări gastroduodenale, orientează spre explorarea colonului. Irigografia pune în evidență o strîmtare a lumenului pe descendent, ceea ce ridică suspiciunea unei stenoze inflamatorii sau neoplazice la acest nivel și dictează laparotomia exploratorie. Diagnosticul amintit ne face să efectuăm laparotomia paramediană stîngă. Explorarea colonului în totalitate nu decelează modificări patologice. Explorarea în continuare a cavității, decelează o formațiune tumorală la nivelul duodenului. Mărim în sens cranial incizia și o recurbăm spre dreapta. Cu această ocazie, punem în evidență un ulcer duodenal calos, situat jos pe fața anterioară a lui D₂. Proces intens de scleroză periulceroasă, care se extinde spre marginile duodenului, prin marginea sa inferioară, penetrînd în pancreas. Duodenul este dilatat, deformat, retractat. După scheletizarea gastroduodenală, se secționează duodenul la nivelul bulbului. Deschidem longitudinal duodenul pe fața anterioară, depășind ulcerul. Ecartînd plaga de duodenotomie, sîntem față în față cu papila. Craterul ulceros, care stenozează lumenul duodenal, sîngerează moderat. Se excizează ulcerul și se suturează duodenul de aceeași

manieră. Rezecția gastrică 2/3, anastomoza Hoffmeister-Finsterer monoplan. Evoluția foarte bună postoperator, plaga se vindecă și se scot firele în ziua a 8-a. În ziua a 10-a face o pneumopatie acută, care prelungește spitalizarea până la 39 de zile. Revăzut după 4 luni a câștigat în greutate 10 kg și este în perfectă stare de sănătate.

Discuții

1. Cele 4 cazuri de ulcere postbulbare prezentate au realizat toate complicațiile posibile ale acestei localizări.

2. Soluția terapeutică adoptată de noi a fost gastroduodenectomia, cu excizia ulcerului în „V”, după duodenotomia longitudinală și orientarea precisă asupra situației anatomice locale. Aceasta ne-a permis închiderea corectă a duodenului, rezolvarea complicației vitale — perforație sau hemoragie — cit și a bolii de bază — ulcerul gastroduodenal.

3. Inchierea duodenului s-a efectuat cu fire separate neresorbabile extramucos, fără complicații.

4. Refacerea continuității în toate cazurile prin anastomoză Hoffmeister-Finsterer monoplan.

Sosit la redacție: 21 iunie 1972.

Bibliografie

1. Bancu E., Gálffy I., Mühle N., Aberle G.: *Chirurgia* (1966), 4, 347;
 2. Bancu E., Deac R., Crăciun C.: *Rev. Med.* (1967), 1, 95;
 3. Bancu E., Wilhelm E., Gliga V.: *Rev. Med.* (1971), 3—4, 468;
 4. Bertrand P., Lombard Pr., Philippe M.: *Lyon Chir.* (1971), 67, 3, 161;
 5. Butnaru M., Ciocan M., Kende I., Geurgescu A.: *Chirurgia* (1966), 7, 621;
 6. Constantinescu P., Caracas Tr.: *Chirurgia* (1962), 3, 389;
 7. Gueullette R.: *Chirurgie de l'estomac*. Ed. Masson, Paris, 1956, 100;
 8. Țurui I., Petrescu C.: *Chirurgia* (1966), 7, 613.
-